

Оформление направления на ППАИ

В «КСАМУ» реализована возможность по формированию 222 СЭМД «Направление на прижизненное патолого-анатомическое исследование биопсийного (операционного) материала».

СЭМД формируется в момент подписания документа.

Оформить направление можно несколькими способами:

- в модуле АПП, двойным щелчком ЛКМ выбрать талон на пациента, нажать кнопку «Создать документ», выбрать пункт меню «Направление на ППАИ» (рисунок 1);

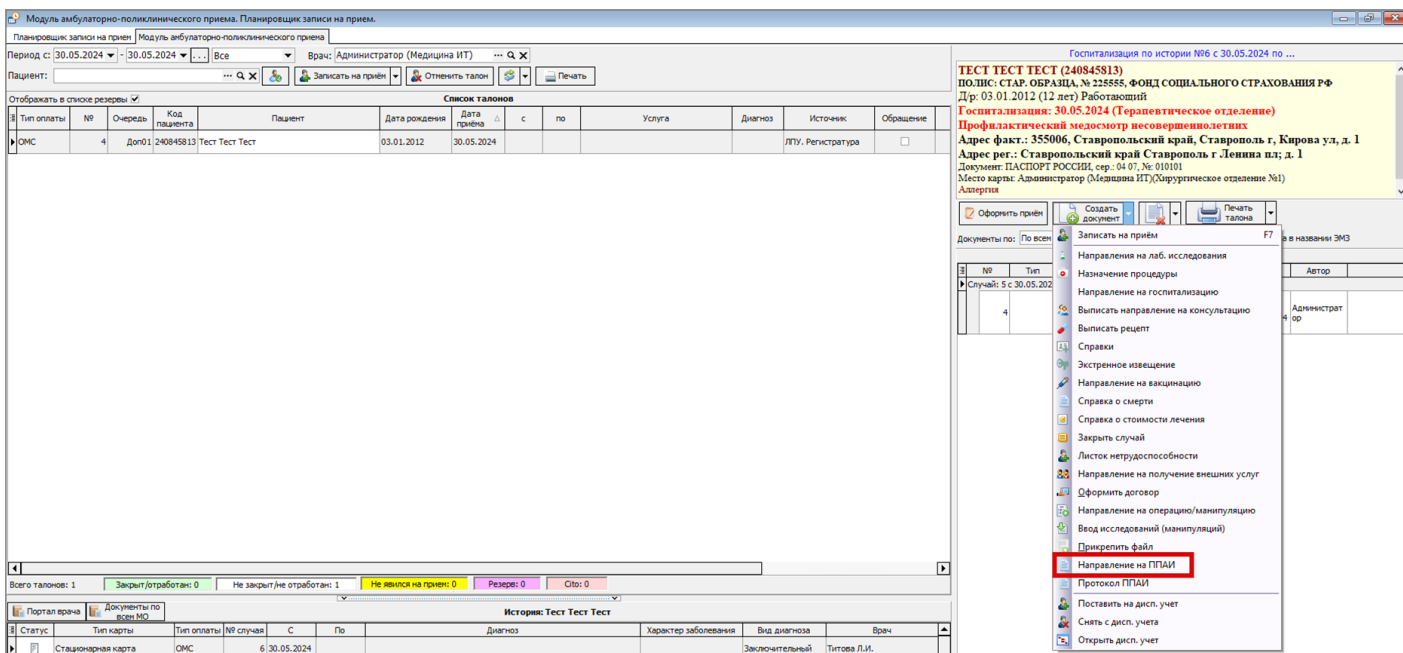


Рисунок 1 – Создание направления из модуля АПП

- в стационарной карте на вкладке «5. Электронные записи» нажать на кнопку «Создать документ» и выбрать пункт меню «Направление на ППАИ» (рисунок 2);

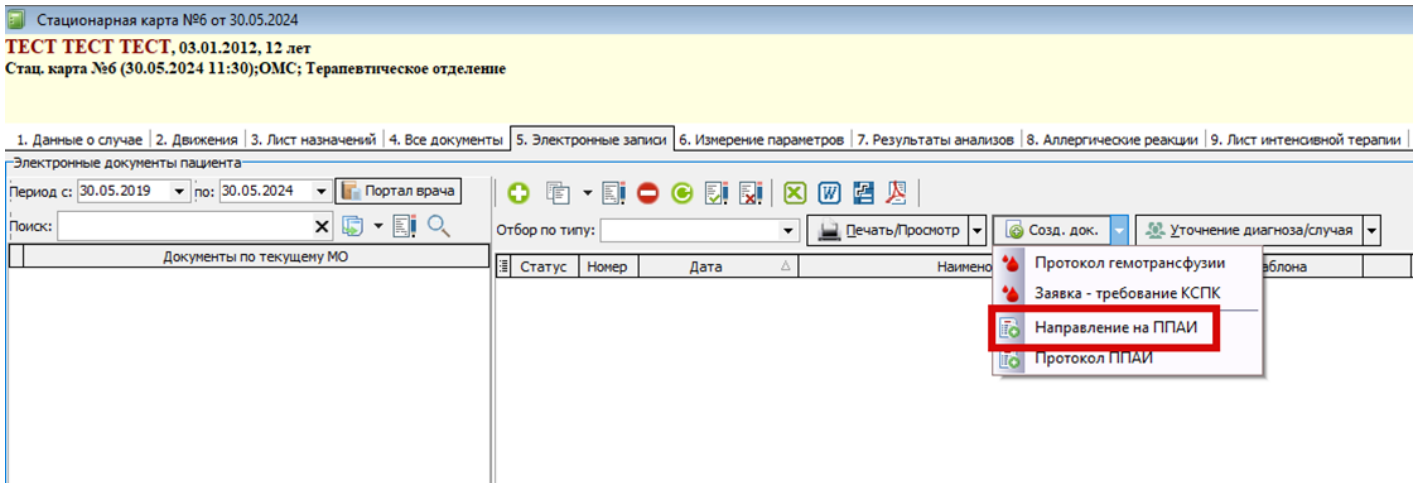


Рисунок 2 – Создание направления из стационарной карты

- из журнала направлений на ППАИ, по пути «Документы» - «Модуль врача» - «ППАИ» - «Журнал направлений на ППАИ» - «+» (рисунок 3).

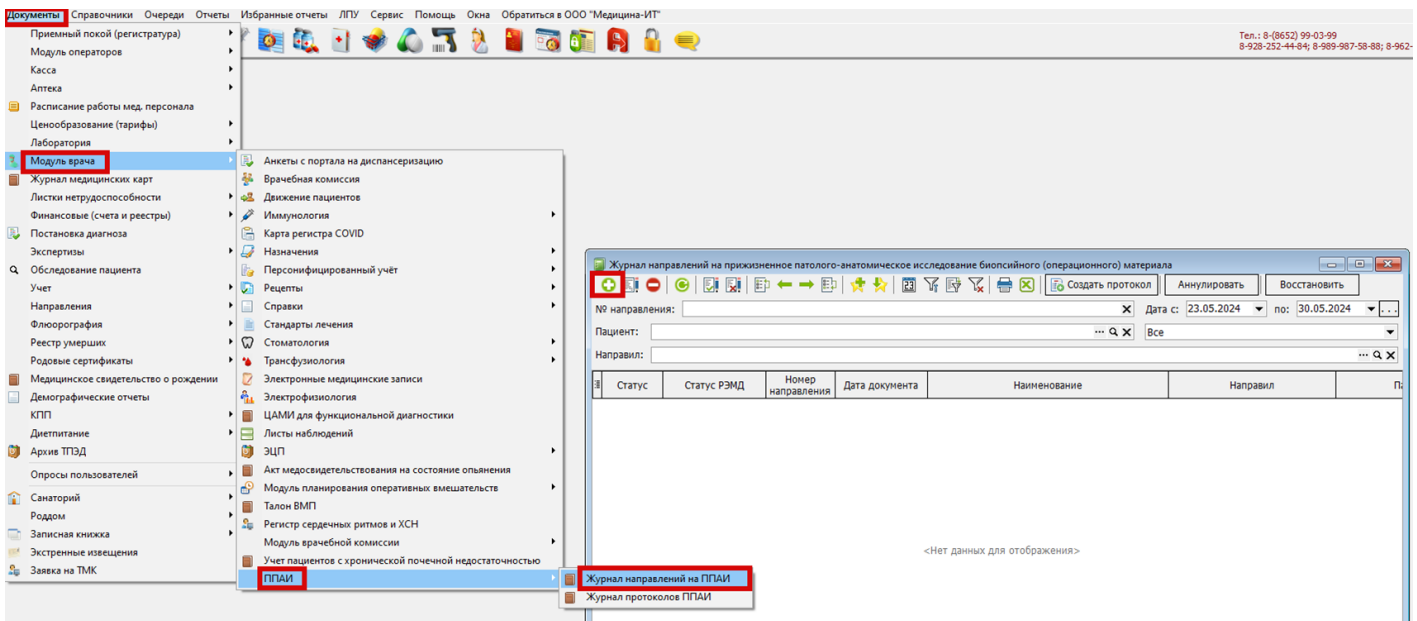


Рисунок 3 – Создание направления из журнала направлений

В открывшемся окне на вкладке «Основные данные» «История болезни» заполнится автоматически. «Диагноз» и «Клиническая формулировка диагноза» заполнятся из случая (любой осмотр специалиста для амбулаторного случая; «Первичный осмотр» по Приказу 530Н и «Карта пациентки и первичный осмотр» по Приказу 1130Н для стационарного

случая) (рисунок 4). Необходимо максимально полно заполнить поля формы.

Документ: Направление на прижизненное патолого-анатомическое исследование биопсийного (операционного) материала №5 от 03.06.2024 9:45:13

История | Подпись: Администратор | Автор: Администратор | Снять ЭЦП

Основные данные | Инстр. исследования | Лаб. исследования | Осмотры | Опер. вмешательства | Лечение | Предыдущие ППАИ

Номер: 5 от 03.06.2024 9:45:13 История болезни: Стац. карта №6 от 30.05.2024 (Тест Тест Тест, д.р: 03.01.2012)

Направил: Администратор (Медицина ИТ) Пациент: Тест Тест Тест

Диагноз: С18.0. Злокачественное новообразование слепой кишки

Клиническая формулировка диагноза: Малигнизированная? ворсинчатая опухоль слепой кишки до 4 см в диаметре

Задача ППАИ:

Доп. клинические сведения (основные симптомы):

Мед. организация, куда направлен материал: Ессентукская ГКБ

Дата и время забора материала: 03.06.2024 9:46:25 Сотрудник, осуществивший забор материала:

Способ получения биопсийного (операционного) материала: Операционный материал

Маркировка биопсийного (операционного) материала (расшифровка маркировки флаконов):

№	Номер флакона	Тип передаваемого материала	Номер гистологических объектов	Локализация патологического процесса	Номер пробы для исследования	Характер патологического процесса	Кол-во объектов	Описание пробы биоматериала	Материал помещен в 10%-ный раствор нейтрального формалина	Cito	Дата и время забора материала на cito
1	Флакон			Толстая кишка	1	Полип	1		<input checked="" type="checkbox"/>	<input type="checkbox"/>	
2	Флакон			Лимфатические узлы толстой кишки	2	Внешне неизмененн	4		<input checked="" type="checkbox"/>	<input type="checkbox"/>	
3	Микропрепарат		15-25	Лимфатические сосуды толстой кишки		Эрозия	1		<input type="checkbox"/>	<input type="checkbox"/>	

Печать | Подписать и закрыть | Сохранить | Закрыть

Рисунок 4 – Вкладка «Основные данные»

Добавление строк в таблицу «Маркировка биопсийного (операционного) материала» происходит путем нажатия на «+». Где «Номер флакона» – номер по порядку, а «Тип передаваемого материала», «Локализация патологического процесса», «Характер патологического процесса» выбираются из соответствующих справочников. Столбцы, выделенные красным цветом, обязательны для заполнения.

ВАЖНО! При выборе типа передаваемого материала «Флакон», номер гистологических объектов необязателен и недоступен для ввода, а номер пробы для исследования обязателен. Если выбран тип передаваемого материала «Микропрепарат», то наоборот, номер гистологических объектов – обязателен, а номер пробы – нет.

Сохранение таблицы происходит по нажатию на дискету.

Заполнение вкладки «Инструментальные исследования» может происходить двумя способами: 1. Ручной ввод по нажатию на «+», для ввода обследований, которые происходили вне ЛПУ (рисунок 5); 2. Выбор уже оформленных результатов, по кнопке «Выбрать результат обследования/исследования» (рисунок 6).

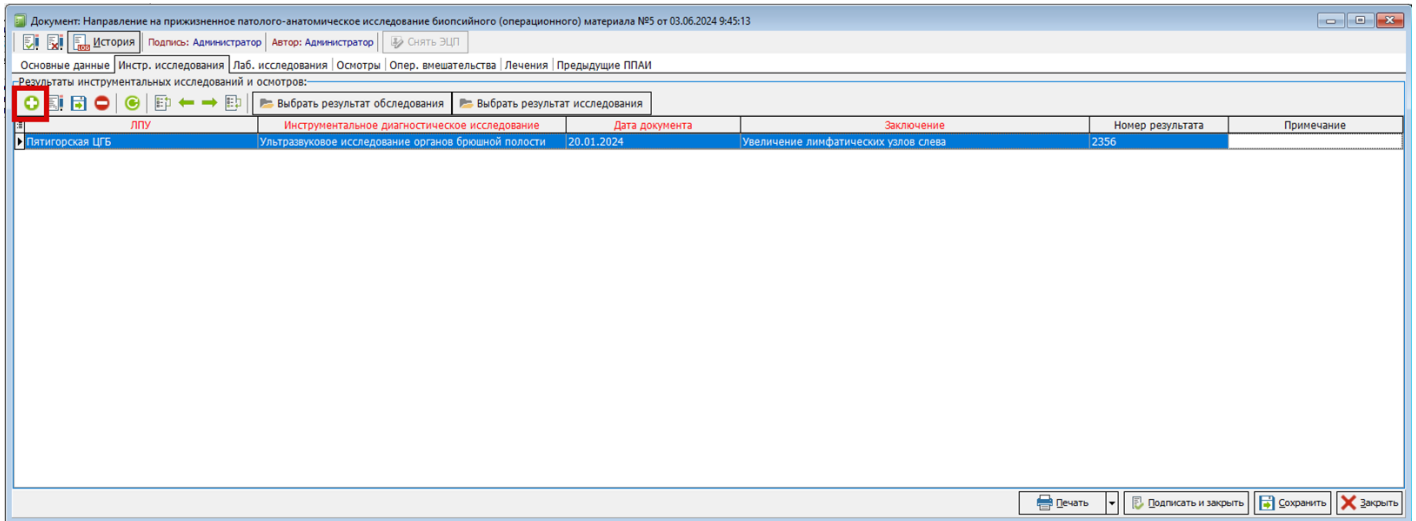


Рисунок 5 – Ручной ввод результатов обследования/исследования

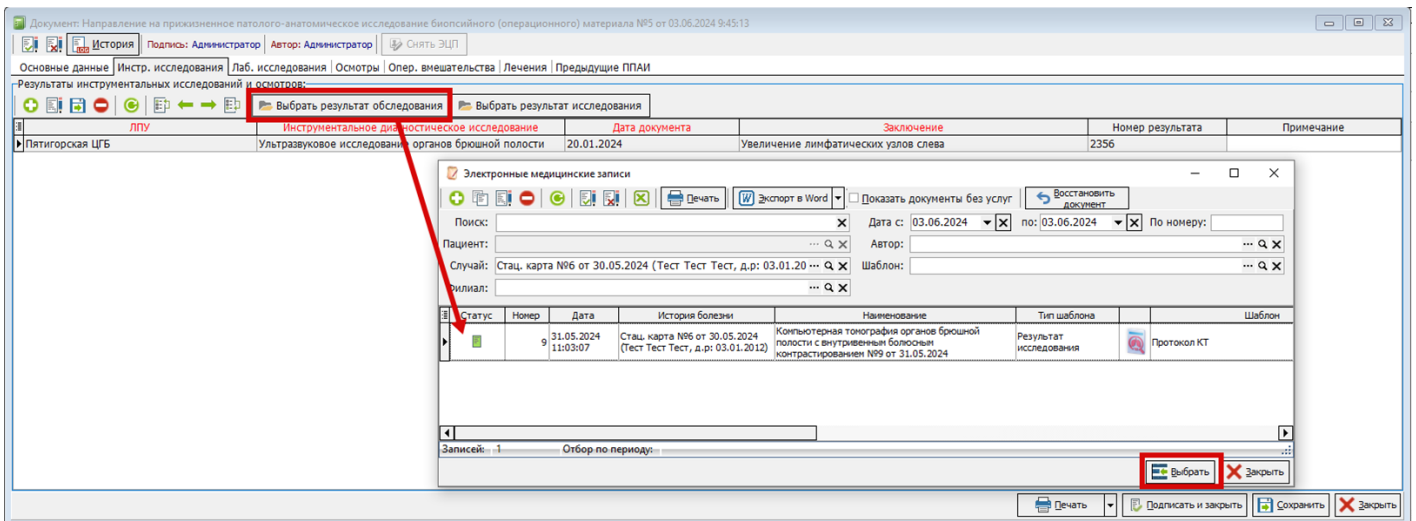


Рисунок 6 – Выбор из ранее введенных результатов

Аналогичным способом заполняются остальные вкладки направления. Направление подписывается ЭЦП.

Печатная форма направления представлена на рисунке 7.

Наименование медицинской организации:
ГБУЗ СК Эссентульская ГКБ

Адрес:
ЕССЕНТУКИ ОКТЯБРЬСКАЯ 464

Код формы по ОКУД
Код учреждения по ОКПО 02501580
Медицинская документация
Учетная форма № 014-у
Утверждена приказом
Минздрава России
от «24» Марта 2016 г. № 179н

НАПРАВЛЕНИЕ НА ПРИЖИЗНЕННОЕ ПАТОЛОГО-АНАТОМИЧЕСКОЕ ИССЛЕДОВАНИЕ БИОПСИЙНОГО (ОПЕРАЦИОННОГО) МАТЕРИАЛА

1. Отделение, направившее биопсийный (операционный) материал: Хирургическое отделение №1
Отделение, куда направлен материал: _____
2. Фамилия, имя, отчество (при наличии) пациента: _____ Тест Тест Тест
3. Пол: муж. , жен. , 4. Дата рождения: число 03 месяц января год 2012
5. Полис ОМС: Стар. образца, № 225555, Фонд социального страхования РФ
6. СНИЛС: _____
7. Место регистрации: Ставропольский край Ставрополь г. Ленина пл, д. 1
тип: _____ 8. Местность: городская , сельская
9. Диагноз основного заболевания (состояния): Малигнизированная? ворсинчатая опухоль слепой кишки до 4 см в диаметре
10. Код по МКБ* C18.0
11. Задача прижизненного патолого-анатомического исследования биопсийного (операционного) материала: _____

12. Дополнительные клинические сведения (основные симптомы, оперативное или гормональное, или лучевое лечение, результаты инструментальных и лабораторных исследований): Ультразвуковое исследование органов брюшной полости -

Увеличение лимфатических узлов селезенки. Компьютерная томография живота с болюсным внутривенным контрастированием. Образование слепой кишки. Мts в подвздошные, паховые лимфоузлы? Атеросклероз аорты
: Результат исследований №1 от 31.05.2024 (Онкомаркеры) - ПСА общий норма нг/мл. Результат исследований №3 от 31.05.2024 (Общий анализ крови) - Нев 80 г/л. СОЭ 18 мм/час. RBC 3 10¹²/л. Врач-хирург - Малигнизированная? ворсинчатая опухоль слепой кишки до 4 см в диаметре

13. Результаты предыдущих прижизненных патолого-анатомических исследований (наименование медицинской организации, дата, регистрационный номер, заключение)

Наименование медицинской организации	Дата исследования	Регистрационный номер	Заключение
Пятигорская ЦГБ	11.09.2022	1741689-78	Высокодифференцированная аденокарцинома слизистой кишки с прорастанием за пределы полипа, вероятно, являющаяся первичным очагом

14. Проведенное предоперационное лечение (вид лечения, его сроки, дозировка лекарственного препарата, доза облучения): Лапароскопическое удаление новообразования брюшной полости из брюшинного пространства с 31.05.2024 по 31.05.2024 C18.0. Злокачественное новообразование слепой кишки

15. Способ получения биопсийного (операционного) материала: эндоскопическая биопсия , пункционная биопсия , аспирационная биопсия , инициальная биопсия , операционная биопсия , операционный материал , самопроизвольно отделившиеся фрагменты тканей

16. Дата забора материала: 03 июня 2024 время: 9:46:25

18. Маркировка биопсийного (операционного) материала (расшифровка маркировки флаконов):

Номер передаваемого материала	Локализация патологического процесса (орган, топография)	Характер патологического процесса (эрозия, язва, полип, пятно, узел, внешне неизменная ткань, отношение к окружающим тканям)	Количество объектов	17. Материал помещен в 10%-ный раствор нейтрального формалина (да/нет)
1	Толстая кишка	Полип	1	Нет
2	Лимфатические узлы толстой кишки	Внешне неизменная ткань	4	Да
3	Лимфатические сосуды толстой кишки	Эрозия	1	Нет

Рисунок 7 – Печатная форма направления

Удаление направлений происходит через журнал направлений, который находится по пути «Документы» - «Модуль врача» - «ППАИ» - «Журнал направлений на ППАИ» (рисунок 8).

ВАЖНО! Документ зарегистрированный в РЭМД удалить нельзя!

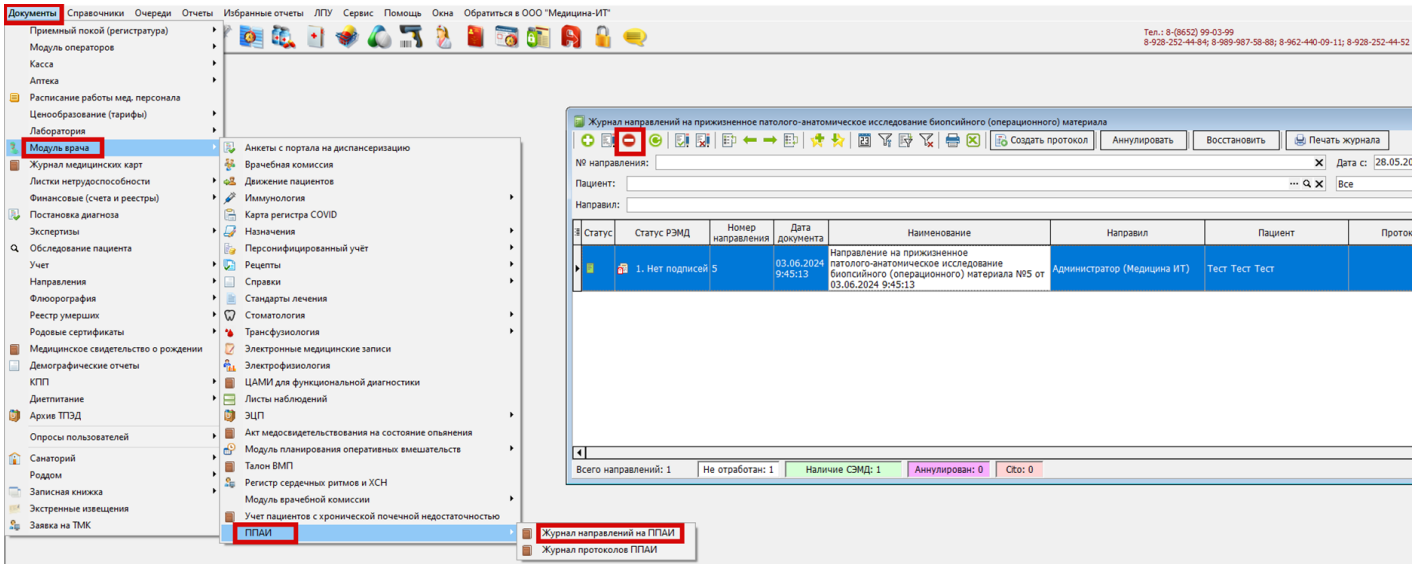


Рисунок 8 – Удаление направления на ППАИ из журнала

Revision #2

Created 5 June 2024 06:47:07

Updated 9 July 2024 06:12:03